



Федеральное государственное бюджетное учреждение  
"Федеральный центр травматологии, ортопедии и эндопротезирования"  
Министерства здравоохранения РФ  
(ул. Ф.Гладкова, д.33, г.Чебоксары)

Подари ЗАВТРА!

Пациент: Михайлова Людмила ИВАНОВНА

Дата рождения: 25.10.2009

Возраст: 3, Пол: женский

### ОСМОТР ПЕДИАТРА-НЕВРОЛОГА.

**Случай обращения:** Первичный

**Жалобы:** на отставание в нервно-психическом развитии, сама не сидит, не стоит, переворачивается, стоит у опоры стоит на цыпочках, говорит единичные слова.

**История заболевания:** Больна с рождения, отягощен перинатальный анамнез, наблюдается неврологом по поводу, ДЦП, окулистом с Ds: ЧАЗН. Получает курсы консервативного лечения амбулаторно и стационарно, оперативное лечение по методу Ульзибата в мае 2013г.

МРТ от 09.09.2010г-гипогенезия мозолистого тела и нижнего червя мозжечка, СЭК желудочков, умеренно-выраженной внутренней сообщающейся гидроцефалии, атрофических процессов в коре лобных долей. Проконсультирована ортопедом по месту жительства, Ds: вальгусная деформация шеек обеих бедренных костей. Нейрогенный подвывих бедер, получала лечение с помощью гипсования без эффекта.

#### Анамнез жизни:

**Развитие:** рос и развивалась с отставанием в нервно-психическом развитии.

**Условия жизни:** Жилищно-бытовые условия удовлетворительные.

**Профессия:** н/о

**Семейный анамнез:** Наследственность отягощена: по заболеваниям ССС со стороны отца, со стороны дедушки рак легкого.

**Перенесенные заболевания:** ОРВИ частые.

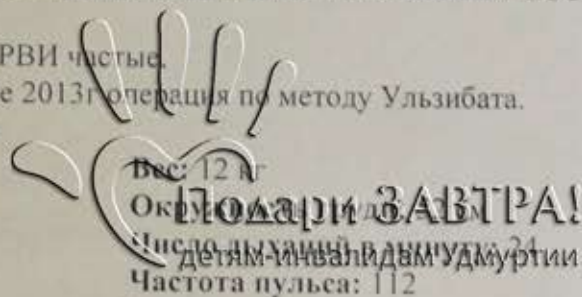
**Перенесенные операции:** В мае 2013г операция по методу Ульзибата.

**Аллергоанамнез:** не отягощен

**Рост:** 93 см

**Окружность головы:** 47 см

**Температура тела:** 36,4



**Общий осмотр:** Состояние средней тяжести, обусловлено поражением нервной системы и опорно-двигательного аппарата. Конституция - нормостеник. Питание нормальное. Кожные покровы и слизистые чистые, обычной окраски. Язык влажный. Зев чистый. Носовое дыхание свободное. Лимфатические узлы не увеличены. Перкуссия легких: звук легочный, аускультация легких: дыхание везикулярное, хрипов нет. Область сердца: аускультация сердца: ритм правильный, тоны чистые, ясные. Живот: пальпация - мягкий безболезненный. Печень у края реберной дуги. Стул: регулярный, оформленный. Мочепускание: дизурических явлений нет. Периферические отеки: не имеются.

**Неврологический статус:** В сознании, контактна, на осмотр реагирует негативно. Со стороны ЧН: Обоняние не нарушено. Острота зрения ориентировочно снижена OU, поля зрения не сужены. Глазные щели D=S. Движение глазных яблок в полном объеме, расходящееся косоглазие, зрачки правильной округлой формы D=S, фотореакция (прямая и содружественная) живые, слабость конвергенции с обеих сторон. Чувствительность на лице не нарушена, точки выхода ветвей V пары безболезненные. Острота слуха ориентировочно не снижена. Глотание - поперхивание твердой пищей, фонация не изменены, глоточный и небный рефлексы средне живые; положение и подвижность мягкого неба при звуке "а" не ограничена. Трофика и напряжение m.sterno-claidomastoides и m. trapezius не нарушена. В двигательной сфере: Череп обычной конфигурации. Походка спастико-паретическая с упором на передние отделы стоп, с тенденцией к перекресту. Не дифференцирует фазы опорного периода. Опора на плоско-вальгусные стопы. Тонус мышц повышен по спастическому типу в конечностях, больше в ногах; сухожильные рефлексы повышены D=S. Снижена мелкая моторика в руках. Патологические стопные - Бабинского. Патологические синкенизии: тиббиальная. Мышечная сила снижена в руках до 4 баллов, в ногах до 3 баллов. Тазовые функции контролирует.

**Диагноз окончательный (уточненный):** ДЦП, спастическая диплегия, псевдобульбарный синдром, ЗНПР на фоне ВПР головного мозга (гипогенезия мозолистого тела и нижнего червя мозжечка, СЭК желудочков, умеренно-выраженной внутренней сообщающейся гидроцефалии, атрофических процессов в коре лобных долей). Подвывихи бедер.

**Диагноз мкб:** [G80.1] Спастическая диплегия

**Диагноз окончательный (уточненный):** OU-ЧАЗН.

**Диагноз мкб:** [H47.2] Атрофия зрительного нерва

**Диагноз окончательный (уточненный):** Дефицит массы тела

