



ЭЭГ мониторинг бодрствования, сна

Фон

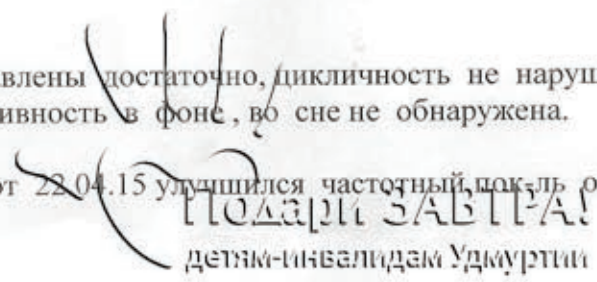
Основная активность умеренно замедлена, дезорганизована (по типу резидуально-органических нарушений).

СОН

Паттерны сна представлены достаточно, цикличность не нарушена.

Эпилептиформная активность в фоне, во сне не обнаружена.

В сравнении с ЭЭГ от 22.04.15 улучшился частотный доль основного ритма (до 7.1 Гц)



врач

РМ Галсев

05.05.15

