

Протокол обследования

Пациент: Санников Михаил Андреевич, 5 лет

Дата обследования: 15.12.2021

Отделение: АМБ

Монтаж: Монополярный ОКБ 19 __станд__

Фоновая запись

Над обоими полушариями регистрируется замедленный альфа-ритм. Амплитуда: до 38мкВ слева (до 61мкВ справа) максимальная, 17мкВ слева (20мкВ справа) средняя. Доминирующая частота: 9Гц слева (8,2Гц справа). Альфа-ритм доминирует в затылочном-О1А1 отведении слева и в средне-височном-Т4А2 отведении справа. Межполушарная асимметрия альфа-ритма: 15% по амплитуде.

Над обоими полушариями наблюдается низкочастотный бета-ритм частотой 14-20Гц амплитудой до 33мкВ слева (до 50мкВ справа).

Над обоими полушариями наблюдается высокочастотный бета-ритм частотой 20-35Гц амплитудой до 58мкВ слева (до 76мкВ справа).

Бета-ритм доминирует в передне-лобных (Fp1A1, Fp2A2) отведениях.

Над обоими полушариями видны медленные волны дельта-диапазона во всех отведениях амплитудой до 130мкВ слева и до 280мкВ справа.

Над обоими полушариями видны медленные волны тета-диапазона во всех отведениях амплитудой до 125мкВ слева и до 133мкВ справа.

В лобном-F3A1, центральном-C3A1, теменном-P3A1, средне-височном-T3A1, задне-височном-T5A1, лобном-FzA1, теменном-PzA1 отведениях левого полушария зафиксированы спайки амплитудой до 126мкВ.

В центральном-C3A1, теменном-P3A1, затылочном-O1A1, передне-височном-F7A1, средне-височном-T3A1, теменном-PzA1 отведениях левого полушария зафиксированы острые волны амплитудой до 185мкВ.

В передне-лобном-Fp2A2, центральном-C4A2, теменном-P4A2, затылочном-O2A2, передне-височном-F8A2, средне-височном-T4A2, задне-височном-T6A2, центральном-CzA2 отведениях правого полушария зафиксированы острые волны амплитудой до 135мкВ.

Гипервентиляция

Средняя амплитуда альфа-ритма увеличилась на 10%. Доминирующая частота альфа-ритма 9Гц слева (8,2Гц справа). Альфа-ритм доминирует в теменных (PzA1, P4A2) отведениях.

Максимальная амплитуда низкочастотного бета-ритма уменьшилась на 38%.

Максимальная амплитуда высокочастотного бета-ритма уменьшилась на 51%. Бета-ритм доминирует в передне-лобном-Fp1A1 отведении слева и в передне-височном-F8A2 отведении справа.

Амплитуда дельта-ритма уменьшилась на 6%. Над обоими полушариями видны медленные волны дельта-диапазона во всех отведениях амплитудой до 217мкВ слева и до 166мкВ справа.

Амплитуда тета-ритма уменьшилась на 14%. Над обоими полушариями видны медленные волны тета-диапазона в лобном-F3A1 (55мкВ), центральном-C3A1 (72мкВ), теменном-P3A1 (120мкВ), затылочном-O1A1 (92мкВ), средне-височном-T3A1 (63мкВ), задне-височном-T5A1 (80мкВ), лобном-FzA1 (61мкВ), теменном-PzA1 (109мкВ) отведениях слева и в лобном-F4A2 (60мкВ), центральном-C4A2 (74мкВ), теменном-P4A2 (97мкВ), затылочном-O2A2 (100мкВ), передне-височном-F8A2 (52мкВ), средне-височном-T4A2 (65мкВ), задне-височном-T6A2 (93мкВ), центральном-CzA2 (75мкВ) отведениях справа.

В центральном-C3A1, теменном-P3A1, затылочном-O1A1, задне-височном-T5A1, теменном-

PzA1 отведениях левого полушария зафиксированы острые волны амплитудой до 129мкВ. В центральном-С4А2, теменном-Р4А2, затылочном-О2А2, задне-височном-Т6А2, центральном-СzА2 отведениях правого полушария зафиксированы острые волны амплитудой до 174мкВ.

Подари ЗАВТРА!

Только здоровым детям. Удмуртия

Постгипервентиляция

Максимальная амплитуда низкочастотного бета-ритма увеличилась на 42%. Максимальная амплитуда высокочастотного бета-ритма увеличилась на 40%. Бета-ритм доминирует в средне-височных (Т3А1, Т4А2) отведениях. Амплитуда дельта-ритма уменьшилась на 10%. Над обоими полушариями видны медленные волны дельта-диапазона во всех отведениях амплитудой до 262мкВ слева и до 107мкВ справа. Амплитуда тета-ритма уменьшилась на 20%. Над обоими полушариями видны медленные волны тета-диапазона в передне-лобном-Fp1A1 (62мкВ), лобном-F3A1 (76мкВ), центральном-С3А1 (76мкВ), теменном-Р3А1 (106мкВ), затылочном-О1А1 (81мкВ), средне-височном-Т3А1 (135мкВ), задне-височном-Т5А1 (53мкВ), лобном-FzА1 (58мкВ), теменном-РzА1 (107мкВ) отведениях слева и в теменном-Р4А2 (67мкВ), затылочном-О2А2 (71мкВ), передне-височном-F8А2 (53мкВ), центральном-СzА2 (72мкВ) отведениях справа. В лобном-F4А2, центральном-С4А2, передне-височном-F8А2, средне-височном-Т4А2, задне-височном-Т6А2 отведениях правого полушария зафиксированы спайки амплитудой до 225мкВ. В теменном-Р3А1, затылочном-О1А1, теменном-РzА1 отведениях левого полушария зафиксированы острые волны амплитудой до 134мкВ.

Заключение

Выявляются изменения ЭЭГ ирритативного характера с регистрацией в фоновой записи и на ГВ всплеск из острых потенциалов в сочетании с медленными волнами амплитудой до 240 мкВ в проекции теменно-затылочных отведений. Признаки вовлечения диэнцефальных структур ствола.

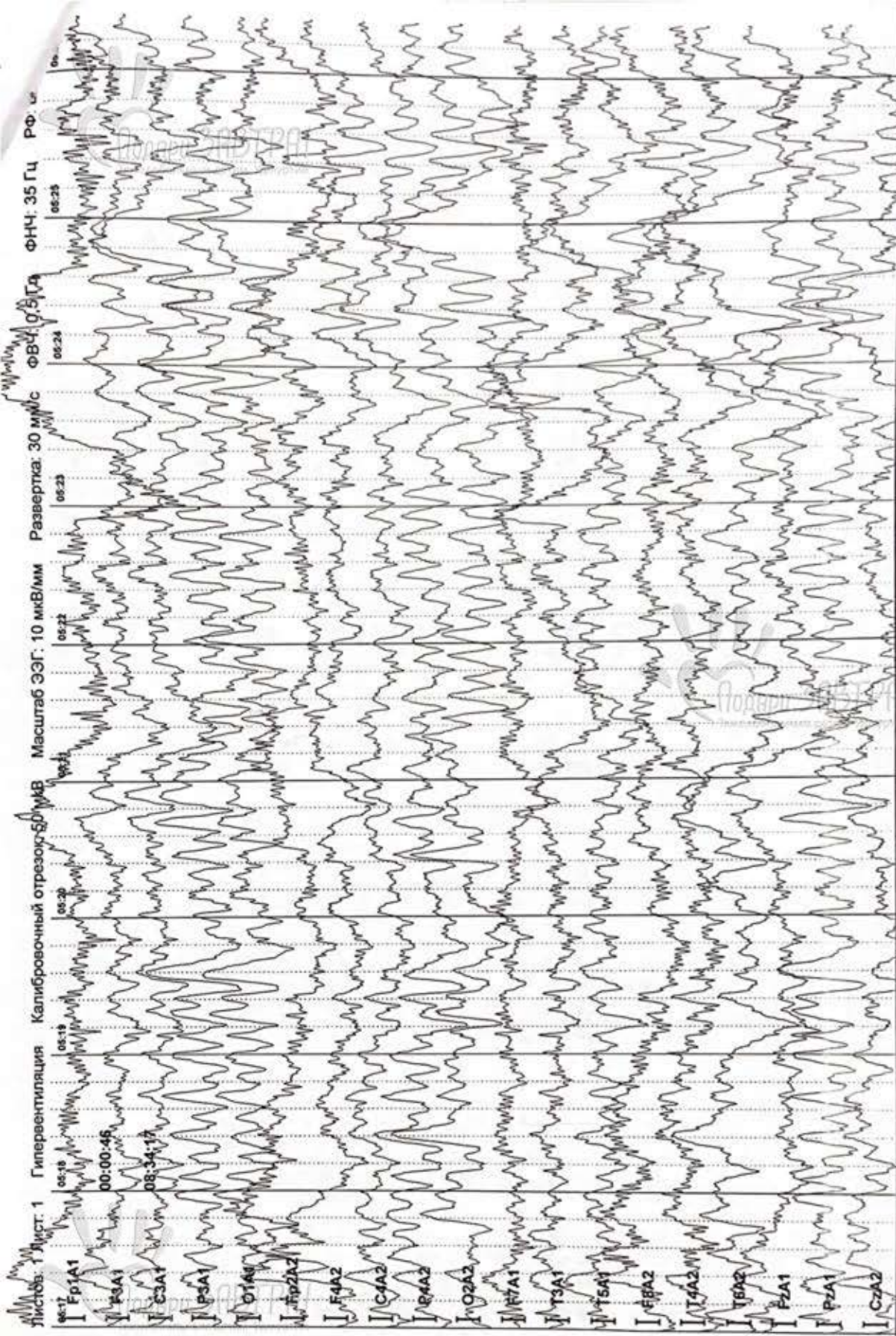


Подпись



Подари ЗАВТРА!

Только здоровым детям. Удмуртия



Лист № 1 Дист. 1

Гипервентиляция

Калибровочный отрезок 50 мВ

Масштаб ЭЭГ: 10 мВ/мм

Развертка: 30 мм/с

ФВЧ: 0,5 Гц

ФНЧ: 35 Гц

РФ. 0

